



Enfermedades Infecciosas y Microbiología Clínica

www.elsevier.es/eimc



FORMACIÓN MÉDICA CONTINUADA: INFECCIONES DE TRANSMISIÓN SEXUAL

Úlceras genitales por virus herpes simplex[◇]

Manuel Parra-Sánchez

Molecular Diagnostics Department, Vircell Microbiologists, Parque Tecnológico de la Salud, Granada, España



INFORMACIÓN DEL ARTÍCULO

Historia del artículo:

Recibido el 22 de septiembre de 2018

Aceptado el 11 de octubre de 2018

On-line el 21 de diciembre de 2018

Palabras clave:

Vaginitis
Úlceras genitales
Virus herpes simplex
Epidemiología
Diagnóstico
Tratamiento

R E S U M E N

El herpes genital es una enfermedad de transmisión sexual causada por los virus herpes simplex tipo 1 (VHS-1) y tipo 2 (VHS-2), pertenecientes, junto al virus varicela zoster, a la familia alfa herpesviridae. La lesión por VHS continúa siendo la causa más frecuente de úlcera vulvar entre la población sexualmente activa, y su incidencia aumenta cada año. En esta revisión resumiremos la microbiología del virus, la patogenia y la infección en genitales, las manifestaciones clínicas para su correcta identificación, las diferentes técnicas diagnósticas de laboratorio y la elección del correcto tratamiento según sea primera infección, recurrencia o casos especiales. Finalmente, se discute un análisis de costes de la enfermedad por VHS.

© 2018 Publicado por Elsevier España, S.L.U.

Genital ulcers caused by herpes simplex virus

A B S T R A C T

Genital herpes is a sexually transmitted disease caused by herpes simplex virus type 1 (HSV-1) and type 2 (HSV-2) belonging to the alpha herpesvirus family, that includes the varicella zoster virus. HSV infection continues to be the most common cause of vulvar ulcers among the sexually active population. Its incidence increases every year. This review summarises the microbiology of the virus, pathogenesis and infection in genitalia, clinical manifestations and correct identification, the different laboratory diagnostic methods, and choice of the correct treatment according to the first infection, recurrence or special cases. Finally, the cost of routine herpes simplex virus infection is analysed.

© 2018 Published by Elsevier España, S.L.U.

Keywords:

Vaginitis
Genital ulcers
Herpes simplex virus
Epidemiology
Diagnosis
Treatment

Introducción: microbiología del VHS

El herpes genital es una enfermedad de transmisión sexual causada por los virus herpes simplex tipo 1 (VHS-1) y tipo 2 (VHS-2) que pertenecen a la familia herpesviridae, que conforman virus de ADN.

Los herpesvirus están constituidos por una estructura bien definida, compuesta por una cápside icosaédrica rodeada de un tegumento que contiene entre 15 y 20 proteínas y que está en contacto directo con la envuelta que engloba numerosas glucoproteínas. El

genoma comprende una única molécula de ADN lineal de doble cadena con un tamaño entre 152 y 155 kbp. Estos dos virus comparten hasta un 40% de homología en su estructura genómica, alcanzando hasta un 83% en las regiones codificantes, lo que explica en gran medida la reactividad antigénica cruzada entre ellos¹⁻³.

La familia herpesviridae se divide en tres subfamilias: alfa, beta y gamma (basadas en similitudes biológicas y genómicas). Dentro de los alfa herpesvirus se incluyen VHS-1, VHS-2 y virus varicela zoster (VZV). Los seres humanos son los únicos reservorios conocidos.

El VHS-1 es un virus de gran tamaño y neurotrópico que causa principalmente infecciones orales que van desde lesiones leves, como el herpes labial, hasta graves, como la meningoencefalitis. El VHS-2 es muy similar, pero da lugar a infecciones anogenitales o herpes neonatal. En los últimos años estos datos han variado debido a las prácticas de sexo oral, manifestándose VHS-2 en lesiones labiales y aumentando la prevalencia de VHS-1 en infecciones

[◇] Sección acreditada por el Consell Català de Formació Continuada de les Professions Sanitàries. Consultar preguntas de cada artículo en: <http://www.elsevier.es/es-revista-enfermedades-infecciosas-microbiologia-clinica-28-formacion>.

Correo electrónico: manuel.parra.sanchez@hotmail.com

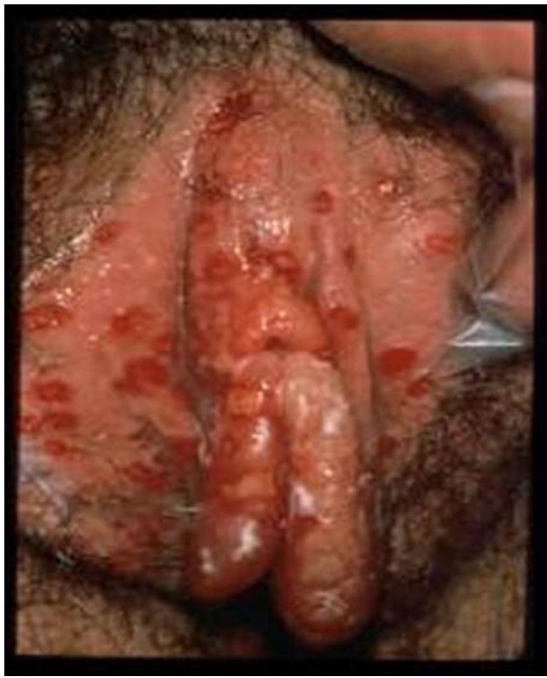

Figura 1. Lesiones ulcerosas en vulva. Modificado de Garland y Steben¹³.

anogenitales. Conforme a estos cambios, debemos romper con la tradicional afirmación de que VHS-2 es igual a herpes genital y que el VHS-1 se limita a infecciones orolabiales con transmisión no sexual.

La lesión por VHS continúa siendo la causa más frecuente de úlcera vulvar entre la población sexualmente activa (fig. 1). En los últimos años se ha detectado un continuo aumento de esta infección, debido en parte a los cambios socioculturales y prácticas sexuales de riesgo. La mayoría de estas infecciones son asintomáticas, lo que favorece la transmisión⁴. Estudios recientes en personas sexualmente activas de entre 14 y 49 años en Estados Unidos indican que la prevalencia de VHS-1 es del 47,8%, mientras que la de VHS-2 es del 11,9%; ambas prevalencias aumentan con la edad, y son mayores en mujeres que en hombres^{5,6}.

Datos de la OMS estiman a nivel mundial que un 11% de la población entre 15 y 49 años de edad están infectadas por VHS-2⁷. Por

otro lado, hay que considerar la morbilidad en el neonato por el riesgo de transmisión durante el embarazo, y como cofactor en la transmisión del VIH⁸.

Patogenia

El ciclo infeccioso del virus se inicia tras el contacto con la mucosa oral o genital, a través de abrasiones o microfisuras en la piel del huésped (fig. 2). La replicación comienza en la epidermis y penetra en las terminaciones cutáneas de los nervios sensitivos. A través del axón de estos nervios es transportado hasta el núcleo de las neuronas de los ganglios sensitivos de la médula espinal (espinales o trigeminales). El VHS puede replicarse dentro de las neuronas ganglionares sensitivas o permanecer en fase de latencia durante meses e incluso años, y reactivarse espontáneamente o en respuesta a diversos estímulos (radiación solar, estrés, fiebre, determinados medicamentos, enfermedades agudas o procesos inmunosupresores). Esta capacidad de reactivación del virus latente se define como enfermedad recurrente por VHS. Cuando se reactiva el virus, desciende a través del nervio sensorial hasta la superficie de los dermatomas inicialmente infectados (orolabial o vulva), continúa la replicación en las células epidérmicas y puede ocasionar excreción asintomática en las secreciones orales o genitales, o bien recurrencias clínicas manifiestas, dando lugar a vesículas e inflamación de ganglios linfáticos locales^{9,10}.

Manifestaciones clínicas

Los síntomas y manifestaciones clínicas del herpes genital varían en función del tipo de VHS, sexo, edad, estado inmunitario del paciente y exposición previa al virus. Los episodios en pacientes sin evidencia de infección previa por VHS (infección primaria) se pueden manifestar con una gravedad media mayor que en pacientes con infección previa (herpes genital inicial no primario). En contraposición, y más común, encontramos las infecciones primarias asintomáticas, por lo que la mayoría de las personas con herpes genital u oral desconocen su estado de infección¹¹.

En el caso de herpes genital primario encontramos que entre el 7 y el 50% de los casos están causados por infección VHS-1, mientras que del 50 al 93% se deben a VHS-2. Estas proporciones varían en función del ámbito geográfico y socioeconómico⁹. El periodo de incubación es de unos 4 días (puede llegar a variar entre 2 y 12 días). La mayoría de las lesiones clínicamente evidentes están

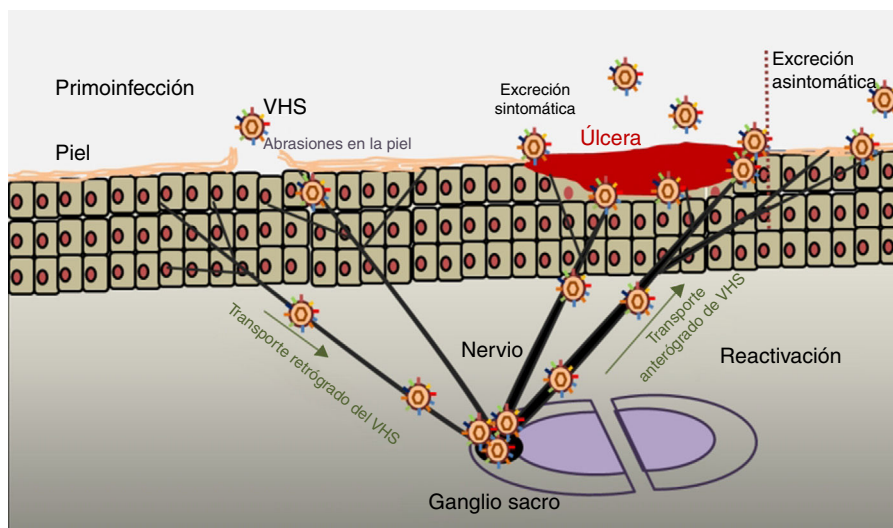


Figura 2. Infección primaria y reactivación. Modificado de Jaishankar y Shukla⁴³.

precedidas de una fase prodrómica (2-24 h antes de la aparición de las lesiones) que se pueden manifestar con fiebre, malestar general, dolor de cabeza, mialgia, escozor o picor en la zona anal-genital, flujo vaginal anómalo y dolor en piernas, nalgas o genitales. En mujeres inmunocompetentes las lesiones (ampollas que pueden progresar a úlceras) se manifiestan en áreas de infección (vulva, cuello uterino, vagina, periné y/o uretra)^{12,13}, ocasionando uretritis y/o linfadenopatía inguinal dolorosa. Las complicaciones más frecuentes derivan de las lesiones cutáneas extragenitales, de la afectación del sistema nervioso central y de las sobreinfecciones fúngicas. Con menor frecuencia pueden aparecer radiculomielitis sacra con retención urinaria, mielitis transversa y neuralgia. Las complicaciones se presentan más frecuentemente en las mujeres que en los hombres^{9,11}.

En el herpes genital inicial no primario los síntomas locales y sistémicos son menos graves y se resuelven con mayor rapidez que en las infecciones primarias.

La duración media de la excreción viral es de 12 días en la enfermedad primaria y de 7 días en la no primaria.

El herpes genital recurrente es uno de los principales problemas de esta enfermedad, ya que depende del tipo de virus, de la intensidad del primer episodio y del propio huésped. Durante el primer año, tras la infección primaria se producen la mayoría de estos casos (80-90% por VHS-2 y 20% por VHS-1). Existe gran variabilidad en cuanto al número de brotes, a la gravedad y al curso natural de las recurrencias^{14,15}.

Las manifestaciones cutáneas suelen aparecer en la misma zona de la infección inicial, a veces inespecíficas y apenas perceptibles, como fisuras y grietas, lo que provoca errores diagnósticos. En ocasiones puede que no se produzcan lesiones, lo que dificulta el diagnóstico de recurrencia. Los síntomas sistémicos son poco frecuentes y de menor gravedad, aunque pueden ser más dolorosos y prolongados en mujeres. La tasa de recurrencias aumenta durante el embarazo, pero tienen una evolución y duración similares¹⁴.

Diagnóstico

El diagnóstico clínico es suficiente para iniciar un tratamiento empírico precoz, que acorta y mejora la sintomatología, pero siempre debe confirmarse con pruebas de laboratorio para emitir el pronóstico y proceder a la elección óptima del tratamiento.

La exploración física se realiza mediante examen externo e interno de genitales, búsqueda de adenopatías (dura, móvil, bilateral y muy dolorosas) y localización del virus en otras zonas (boca y ojos), junto a historia clínica del paciente. La lesión inicial son una o más vesículas agrupadas sobre una base eritematosa. Estas vesículas posteriormente se abren y conducen a ulceraciones poco profundas. En la zona alrededor de los labios y el recto las vesí-

culas se rompen con frecuencia antes de que se noten, pudiendo aparecer costras (fig. 3). En la primoinfección genital el dolor suele durar 10 días y las lesiones cicatrizan en 2-3 semanas, siendo menos dolorosas y de duración limitada.

Las técnicas de diagnóstico más utilizadas son:

- Frotis de Tzanck, a partir de vesícula no rota. Herramienta barata y rápida de utilizar, pero requiere personal con experiencia y está limitada a este tipo de lesiones^{15,16}.
- Cultivo viral: aunque el aislamiento en cultivo celular es relativamente sencillo y rápido en comparación con otros virus, el rendimiento es mayor ante la presencia de vesículas (80%) y la toma de muestras los dos primeros días tras su aparición, y menor en la fase de costra o en las recurrencias (25-50%). Es un método sensible y específico, aunque tedioso. Los efectos citopáticos característicos suelen aparecer en el plazo de 12-48 h^{17,18}.
- Técnicas de inmunofluorescencia directa/indirecta: técnicas rápidas, baratas, muchas de ellas disponibles totalmente automatizadas o semiautomáticas, con una sensibilidad-especificidad entre el 85 y el 99%¹⁹⁻²³.
- Serología específica de tipo para anticuerpos IgG anti-VHS específicos: relevante en pacientes con historia de lesión genital atípica no diagnosticada, sospecha de infección de pareja con paciente infectado y gestantes con riesgo de transmisión al recién nacido. Igualmente se trata de técnicas rápidas, baratas, muchas de ellas disponibles totalmente automatizadas o semiautomáticas, pero presentan la limitación de que el anticuerpo para la glucoproteína viral se detecta a partir de las 6-8 semanas y aproximadamente en el 5% de los pacientes puede presentar niveles no detectables. Destacan las altas sensibilidad (93-96%) y especificidad (80-98%)²⁴, pero no se recomienda su utilización en pacientes asintomáticos, dado la alta tasa de falsos positivos en la población de bajo riesgo.
- Un resultado serológico negativo puede indicar tanto la ausencia de contacto previo con VHS como ausencia de respuesta inmunitaria, ya sea por fase inicial de infección (primoinfección) o alteraciones en el sistema inmune del paciente. Por el contrario, la presencia de anticuerpos totales es evidencia de infección herpética. Una IgM negativa indica una infección no activa en el momento del análisis, mientras que la presencia de IgM manifiesta una infección en evolución (no siempre se trata de infección primaria, ya que en algunas recurrencias es posible detectar cantidades significativas de IgM)^{25,26}.
- PCR: su uso en la práctica clínica está en auge gracias a las PCR múltiples que permiten la detección simultánea de los principales organismos presentes en úlceras infecciosas de origen sexual (*Treponema pallidum*, *Haemophilus ducreyi*, *Chlamydia trachomatis* serovar L que provoca el linfogranuloma venéreo y VHS 1-2). Esta técnica presenta una alta sensibilidad y especificidad (ambas próximas al 100%), es rápida, sus costes están disminuyendo y, junto a su automatización, permite el acceso a cada vez más laboratorios. Principalmente por su elevada sensibilidad (incluso en casos con carga viral baja) es útil para detectar la excreción viral en pacientes asintomáticos y diagnosticar lesiones negativas en el cultivo. La mayor objeción es el coste económico y el requerimiento de laboratorios y personal especializado. Actualmente existen kits comerciales para la determinación simultánea de varias ITS o infección por herpes simplex exclusivamente que permiten diferenciar entre VHS tipo 1 y 2, aspecto que el cultivo no permite. Por todos estos motivos la PCR ha ido desplazando progresivamente al cultivo como método de diagnóstico de la infección por VHS^{27,28}.

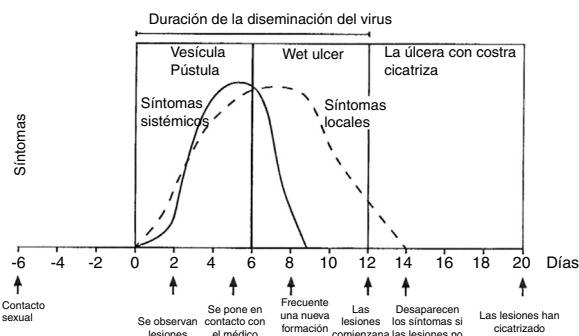


Figura 3. Evolución de los síntomas y manifestaciones clínicas en enfermedades herpéticas.

Modificado de Garland y Steben¹³.

Las dianas moleculares más utilizadas habitualmente son secuencias conservadas de los genes que codifican las glucoproteínas de superficie gD y gB, o las proteínas enzimáticas DNA polimerasa y timidina quinasa, con diferencias en su secuencia que permiten la discriminación en la detección de VHS-1 y VHS-2, como

los aprobados por la FDA para la detección de VHS en lesiones genitales: IsoAmp HSV Assay (BioHelix Corporation), Multi-Code-RTx Herpes Simplex Virus 1 & 2 Kit (EraGen Biosciences Inc) o BD ProbeTec Herpes Simplex Viruses HSV 1 & 2 (HSV QxAssays)^{29,30}.

Tratamiento

Un tratamiento «empírico» o «sindrómico» es recomendado por la OMS, ya que los resultados de las pruebas diagnósticas no están disponibles en el momento de la primera visita. Este tratamiento temprano puede llevar a una curación más rápida, al alivio de los síntomas y a una disminución del riesgo de transmisión; está recomendado en pacientes con úlceras genitales sugestivas de infección por VHS, pero presenta la desventaja de una posible administración de terapia inadecuada; por eso es fundamental el seguimiento de los pacientes para evaluar la respuesta al tratamiento y los resultados de las pruebas diagnósticas y reevaluar decisiones terapéuticas en caso de necesidad.

En el *primer episodio de herpes genital* los antivirales deben emplearse durante los 5 primeros días del comienzo del episodio, o durante la formación de nuevas lesiones. El tratamiento de elección es la aplicación de antivirales orales: aciclovir, valaciclovir y famciclovir, que reducen la gravedad y la duración del episodio (grado de evidencia Ib, A)³¹. Los tratamientos de tipo tópico no se recomiendan, ya que son menos efectivos que los orales y pueden generar resistencias (IV, C). La única indicación de uso de terapia intravenosa es cuando el paciente no puede ingerir o tolerar el tratamiento oral. Los regímenes recomendados para 5-10 días son los siguientes:

- Aciclovir 400 mg tres veces al día, o aciclovir 200 mg cinco veces al día.
- Famciclovir 250 mg tres veces al día.
- Valaciclovir 500 mg dos veces al día.

Como medidas de apoyo al tratamiento se recomiendan los baños con solución salina y el uso de analgésicos.

En casos de *herpes genital recurrente* la elección del tratamiento se realiza acorde a la gravedad de los síntomas y al tiempo de recurrencia.

Las pautas de tratamiento varían entre:

Terapia corta (Ib, A):

- Aciclovir 800 mg tres veces al día durante 2 días.
- Famciclovir 1 g dos pastillas en un solo día.
- Valaciclovir 500 mg dos veces durante 3 días.

Tratamiento de 5 días:

- Aciclovir 400 mg tres veces al día durante 3-5 días o aciclovir 200 mg cinco veces al día.
- Valaciclovir 500 mg dos veces al día.
- Famciclovir 125 mg dos veces al día.

En situaciones especiales, como pacientes VIH positivos, no existen ensayos clínicos para la duración y tratamiento, por lo que algunos clínicos optan por una terapia de 10 días con el doble de dosis de alguno de los tratamientos orales antes citados (IV, C). En mujeres embarazadas las pautas de tratamiento y manejo del tratamiento varían según el trimestre de adquisición del virus^{31,32}.

La *terapia supresora* está recomendada en pacientes con más de seis episodios al año, y consigue reducir los brotes hasta en un 70-80%³¹. Este régimen terapéutico pretende disminuir el número de recurrencias y el riesgo de transmisión a las parejas sexuales. Las dosis recomendadas son:

- Aciclovir 400 mg dos veces al día durante 5 días.
- Valaciclovir 500 mg al día (si la frecuencia es menor de 10 recurrencias/año).
- Valaciclovir 1 g diario (más de 10 recurrencias/año).

Recientes estudios indican que microbicidas de uso tópico, como por ejemplo los geles de 1% tenofovir o 3% SPL7013, pueden ser una opción prometedora, consiguiendo una reducción del 51% de riesgo de infección por VHS-2^{33,34}. Otra alternativa son los inhibidores de helicasa-primasa, como el ASP2151, para el tratamiento de herpes genital recurrente^{35,36}.

Las vacunas terapéuticas son otra potencial estrategia para el manejo de pacientes VHS positivos, aunque muchos de los ensayos previos no han obtenido resultados óptimos³². Nuevos ensayos centrados en la respuesta inmune del hospedador, mediante el uso de péptidos VHS (HerpV), han conseguido resultados prometedores en fase I y se encuentran en fase I/IIa³⁷⁻⁴⁰.

Las vacunas profilácticas continúan en desarrollo y mejora desde hace años, destacando dos compuestas por la subunidad D de la glucoproteína D de HSV-2, con una eficacia demostrada del 73-74% entre mujeres seronegativas para ambos VHS⁴¹.

Análisis de costes en el sistema sanitario por enfermedad VHS

Un estudio recientemente publicado⁴² ha calculado los costes asociados a la infección por VHS en unidades de urgencias en hospitales. En el periodo de 2006-2013 el coste ascendió a 543 millones de dólares, pasando de los 45 millones de dólares en 2006 a los 91 millones en 2013, principalmente debido al aumento de un 24% en el número de pacientes. El estudio recalca la necesidad de una prevención continua y la educación sexual de los pacientes para evitar nuevos casos.

Nivel de evidencia

Para más información y detalles de los niveles de evidencia y grado de recomendación, véase: http://www.iusti.org/regions/Europe/pdf/2013/Levels_of_Evidence.pdf

Conflicto de intereses

El autor declara que no existen potenciales conflictos de intereses con respecto a la investigación, autoría y/o publicación de esta revisión bibliográfica.

Agradecimientos

El autor quiere agradecer a la Sra. Morilla su revisión y comentarios en esta revisión bibliográfica.

Bibliografía

1. Campadelli-Fiume G, Menotti L, Avitabile E, Gianni T. Viral and cellular contributions to herpes simplex virus entry into the cell. *Curr Opin Virol*. 2012;2:28–36.
2. Bernstein DI, Bellamy AR, Hook EW, Levin MJ, Wald A, Ewell MG, et al. Epidemiology, clinical presentation, and antibody response to primary infection with herpes simplex virus type 1 and type 2 in young women. *Clin Infect Dis*. 2013;56:344–51.
3. McGeoch DJ, Rixon FJ, Davison AJ. Topics in herpesvirus genomics and evolution. *Virus Res*. 2006;117:90–104.
4. Ryder N, Jin F, McNulty AM, Grulich AE, Donovan B. Increasing role of herpes simplex virus type 1 in first episode anogenital herpes in heterosexual women and younger men who have sex with men, 1992-2006. *Sex Transm Infect*. 2009;85:416–9.
5. McQuillan G, Kruszon-Moran D, Flagg EW, Paulose-Ram R. Prevalence of herpes simplex virus type 1 and type 2 in persons aged 14-49: United States, 2015-2016. *NCHS Data Brief*. 2018;304:1–8.

6. Looker KJ, Magaret AS, May MT, Turner KME, Vickerman P, Gottlieb SL, et al. Global and regional estimates of prevalent and incident herpes simplex virus type 1 infections in 2012. *PLoS One.* 2015;10:1–17.
7. WHO Guidelines for the Treatment of Genital Herpes Simplex Virus. Geneva: World Health Organization; 2016 [consultado 1 Sep 2018]. Disponible en: <https://www.ncbi.nlm.nih.gov/books/NBK396232/>.
8. Desai DV, Kulkarni SS. Herpes simplex virus: The interplay between HSV, host, and HIV-1. *Viral Immunol.* 2015;28:546–55.
9. Gupta R, Warren T, Wald A. Genital herpes. *Lancet.* 2007;370:2127–37.
10. Alsina M, Arencibia O, Centeno C, de la Cueva P, Fuertes I, Fusté P, et al. AEPCC-Guía: Infecciones del tracto genital inferior. Publicaciones AEPCC; 2016. p. 1–66.
11. Roizman B, Whitley RJ. An inquiry into the molecular basis of HSV latency and reactivation. *Annu Rev Microbiol.* 2013;67:355–74.
12. Xu F, Sternberg MR, Kottiri BJ, McQuillan GM, Lee FK, Nahmias AJ, et al. Trends in herpes simplex virus type 1 and type 2 seroprevalence in the United States. *JAMA.* 2006;296:964–73.
13. Garland SM, Steben M. Genital herpes. *Best Pract Res Clin Obstet Gynaecol.* 2014;28:1098–110.
14. Sauerbrei A. Optimal management of genital herpes: Current perspectives. *Infect Drug Resist.* 2016;9:129–41.
15. Kimberlin D, Rouse D. Clinical practice. Genital herpes. *N Engl J Med.* 2004;350:1970–7.
16. Durdu M, Baba M, Seçkin D. The value of Tzanck smear test in diagnosis of erosive, vesicular, bullous, and pustular skin lesions. *J Am Acad Dermatol.* 2008;59:958–64.
17. Cone RW, Swenson PD, Hobson AC, Remington M, Corey L. Herpes simplex virus detection from genital lesions: A comparative study using antigen detection (HerpChek) and culture. *J Clin Microbiol.* 1993;31:1774–6.
18. Miller NS, Yen-Lieberman B, Poulter MD, Tang YW, Granato PA. Comparative clinical evaluation of the IsoAmp[®] HSV Assay with ELVIS[®] HSV culture/ID/typing test system for the detection of herpes simplex virus in genital and oral lesions. *J Clin Virol.* 2012;54:355–8.
19. Maters AW, Wright CV, Lee MT, Schwichtenberg G, Detrick B. Detection of type-specific antibodies to HSV-1 and HSV-2: Comparative analysis of a chemiluminescence immunoassay with a conventional ELISA. *Diagn Microbiol Infect Dis.* 2012;73:273–4.
20. De Ory F, Guisasola ME, Balfagón P, Sanz JC. Comparison of commercial methods of immunoblot ELISA, and chemiluminescent immunoassay for detecting type-specific herpes simplex viruses-1 and -2 IgG. *J Clin Lab Anal.* 2018;32:e22203.
21. Liang QN, Zhou JW, Liu TC, Lin GF, Dong ZN, Chen ZH, et al. Development of a time-resolved fluorescence immunoassay for herpes simplex virus type 1 and type 2 IgG antibodies. *Luminescence.* 2015;30:649–54.
22. Liermann K, Schäfler A, Henke A, Sauerbrei A. Evaluation of commercial herpes simplex virus IgG and IgM enzyme immunoassays. *J Virol Methods.* 2014;199:29–34.
23. Agyemang E, Le QA, Warren T, Magaret AS, Selke S, Johnston C, et al. Performance of commercial enzyme-linked immunoassays for diagnosis of herpes simplex virus-1 and herpes simplex virus-2 infection in a clinical setting. *Sex Transm Dis.* 2017;44:763–7.
24. Wald A, Ashley-Morrow R. Serological testing for herpes simplex virus (HSV)-1 and HSV-2 infection. *Clin Infect Dis.* 2002;35 Suppl 2:S173–82.
25. Amudha VP, Rashetha, Sucilathangam G, Cinthujah B, Revathy C. Serological profile of HSV-2 in STD patients: Evaluation of diagnostic utility of HSV-2 IgM and IgG detection. *J Clin Diagn Res.* 2014;8:DC16–9.
26. Feltner C, Grodensky C, Ebel C, Middleton JC, Harris RP, Ashok M, et al. Serologic screening for genital herpes: An updated evidence report and systematic review for the US Preventive Services Task Force. *JAMA.* 2016;316:2531–43.
27. Strick LB, Wald A. Diagnostics for herpes simplex virus: Is PCR the new gold standard? *Mol Diagnosis Ther.* 2006;10:17–28.
28. Ramaswamy M, McDonald C, Smith M, Thomas D, Maxwell S, Tenant-Flowers M, et al. Diagnosis of genital herpes by real time PCR in routine clinical practice. *Sex Transm Infect.* 2004;80:406–10.
29. Binnicker MJ, Espy MJ, Duresko B, Irish C, Mandrekar J. Automated processing, extraction and detection of herpes simplex virus types 1 and 2: A comparative evaluation of three commercial platforms using clinical specimens. *J Clin Virol.* 2017;89:30–3.
30. Afshar B, Bibby DF, Piorkowska R, Ohemeng-Kumi N, Snoeck R, Andrei G, et al. A European multi-centre External Quality Assessment (EQA) study on phenotypic and genotypic methods used for Herpes Simplex Virus (HSV) drug resistance testing. *J Clin Virol.* 2017;96:89–93.
31. Patel LR, Kennedy OJ, Clarke E, Geretti A, Nilsen A, Lautenschlager S, et al. 2017 European guidelines for the management of genital herpes. *Int J STD AIDS.* 2017;28:1366–79.
32. Hofstetter AM, Rosenthal SL, Stanberry LR. Current thinking on genital herpes. *Curr Opin Infect Dis.* 2014;27:75–83.
33. Abdool Karim Q, Abdool Karim SS, Frohlich JA, Grobler AC, Baxter C, Mansoor LE, et al. Effectiveness and safety of tenofovir gel, an antiretroviral microbicide, for the prevention of HIV infection in women. *Science.* 2010;329:1168–74.
34. Cohen CR, Brown J, Moscicki AB, Bukusi EA, Paull JR, Price CF, et al. A phase I randomized placebo controlled trial of the safety of 3% SPL7013 Gel (VivaGel[®]) in healthy young women administered twice daily for 14 days. *PLoS One.* 2011;6:e16258.
35. Field HJ, Vere Hodge RA. Recent developments in antiherpesvirus drugs. *Br Med Bull.* 2013;106:213–49.
36. Tyring S, Wald A, Zadeikis N, Dhadda S, Takenouchi K, Rorig R. ASP2151 for the treatment of genital herpes: A randomized, double-blind, placebo- and valacyclovir-controlled, dose-finding study. *J Infect Dis.* 2012;205:1100–10.
37. Mo A, Musselli C, Chen H, Pappas J, Leclair K, Liu A, et al. A heat shock protein based polyvalent vaccine targeting HSV-2: CD4(+) and CD8(+) cellular immunity and protective efficacy. *Vaccine.* 2011;29:8530–41.
38. Wald A, Koelle DM, Fife K, Warren T, Leclair K, Chicic RM, et al. Safety and immunogenicity of long HSV-2 peptides complexed with rhHsc70 in HSV-2 seropositive persons. *Vaccine.* 2011;29:8520–9.
39. Biological efficacy study of HerpV vaccine with QS-21 to treat subjects with recurrent genital herpes [consultado 8 Sep 2018]. Disponible en: <https://clinicaltrials.gov/ct2/show/NCT01687595?term=Biological+efficacy+study+of+HerpV+vaccine+with+QS21+to+treat+subjects+with+recurrent+genital+herpes&rank=1>
40. Safety and immunogenicity study of therapeutic HSV-2 vaccine [consultado 8 Sep 2018]. Disponible en: <https://clinicaltrials.gov/ct2/show/NCT01667341>.
41. Belshe RB, Leone PA, Bernstein DI, Wald A, Levin MJ, Stapleton JT, et al. Efficacy results of a trial of a herpes simplex vaccine. *N Engl J Med.* 2012;366:34–43.
42. Di Xia F, Fuhlbrigge M, Dommasch E, Joyce C, Mostaghimi A. Cost of routine herpes simplex virus infection visits to U.S Emergency Departments 2006–2013. *West J Emerg Med.* 2018;19:689–92.
43. Jaishankar D, Shukla D. Genital herpes: Insights into sexually transmitted infectious disease. *Microb Cell.* 2016;3:438–50.